



REVUE DE PRESSE

Parution dans

IMPLANTOLOGIE
Revue

CRÊTES ÉTROITES :
alternative aux greffes osseuses
L'implant
BRAT IMPLANTS

DR BERNARD SEBBAH

Août 2012

CRÊTES ÉTROITES :

alternative aux greffes osseuses

L'implant

BRAT IMPLANTS

DR BERNARD SEBBAH

Pose d'implants dans des volumes osseux réduits

La pose d'implants depuis une trentaine d'années, est une technique prévisible et courante sur l'adulte jeune ou âgé, tant au maxillaire qu'à la mandibule, avec un pourcentage de succès à 15 ans supérieur à 95% (ZARB et SCHMITT 1990). L'insuffisance osseuse dans le sens vertical ou transversal est une limite fréquente de la réhabilitation implantaire.

Elle se produit au détriment de la corticale osseuse externe, et résulte d'une résorption osseuse suite à un remodelage osseux physiologique ou traumatique après extraction ou infection.

Dans ce cas, la pose d'implant présente une contre-indication relative locale, et nécessite un traitement au préalable par greffe osseuse associée.

Elle peut être transversale en apposition ou verticale, autogène ou composée de biomatériaux, selon la technique de régénération osseuse guidée avec mise en place de membranes ou grille. Elle nécessite un délai de cicatrisation allongé, de trois à six mois avec des suites post-opératoires plus importantes.

Nous présentons, à l'aide de deux cas cliniques, la pose d'implants BRAT implants expanseurs d'os dans des crêtes fines inférieures ou égales à 3 mm :

- à la mandibule dans un os corticalisé de qualité 1,
- au maxillaire dans un os de qualité II, sans greffe préalable.

Les implants BRAT implants présentent une morphologie conique idéale pour l'expansion osseuse ; un diamètre apical réduit de 1,5 mm à 2,5 mm par rapport au diamètre coronaire, ce qui procure une bonne stabilité primaire.

Ils peuvent être mis facilement en place à l'aide d'un manchon permettant des forces d'insertion supérieures à 50 N/cm, leur conicité permet des contraintes osseuses apicales moindres, et un échauffement osseux réduit par diminution de la séquence de forage. L'implant est en alliage de titane (Ti6Al4V GRADE V), les propriétés mécaniques de cet alliage sont très supérieures (895 MPA résistance à la traction), 4 fois plus que le Titane GRADE 1 COMMERCIALEMENT PUR (240 MPA)(CARR et Coll. 1997).

Bilan Pré-Opératoire

Le bilan pré-opératoire, étape fondamentale préalable à tout acte à visée implantaire, engage le praticien à étudier la pertinence d'un projet prothétique.

Tout acte de chirurgie buccale, qu'il soit simple ou complexe (chirurgie osseuse, implantologie) nécessite une approche médicale basée sur un bilan pré-opératoire comportant notamment un interrogatoire et un examen clinique exo- et endo-buccal.

Les observations et interrogations alors soulevées doivent nous amener à prescrire de façon raisonnée, certains examens complémentaires médicaux, biologiques ou radiologiques.

Les examens biologiques et les différentes consultations de spécialistes vont permettre d'évaluer l'état général du patient, de mettre en évidence les contre-indications ou les précautions à prendre en vue de la réalisation de cet acte.

L'imagerie médicale est incontournable et prend toute son importance en implantologie pour évaluer l'état local et loco-régional. La panoramique permet l'évaluation des foyers infectieux, dents à extraire, évaluation de la faisabilité implantaire.

Le denta scanner et le cône beam, 3D, permet l'appréciation du déficit osseux. Il confirme, le cas échéant, l'atrophie osseuse, et précise le capital osseux disponible et l'anatomie vestibulaire et palatine.

Nous avons réalisé en pré-opératoire un cône beam et une radio panoramique des 2 cas cliniques et une empreinte afin de réaliser un guide radiologique.

Une étude sur moulage avec confection d'une prothèse en résine permet de visualiser la réhabilitation implantaire finale (nombre de dents, rapports occlusaux, positionnement des implants).

Un guide radiologique est réalisé, il sera modifié en guide chirurgical et permettra de positionner les implants selon les trois plans de l'espace et selon la prothèse finale désirée par le patient.

Technique chirurgicale

Antibioprophylaxie : l'Augmentin® 2G et le Solupred® 60mg ont été donnés le jour de l'intervention, une heure avant celle-ci.

Les interventions sont réalisées sous anesthésie locale après désinfection péri- et intra-buccale par de la chlorhexidine à 2%, ou au niveau péri-buccal par de la Bétadine Jaune et intra-buccal par de la Bétadine Verte. La zone chirurgicale est infiltrée en péri-apicale à l'aide d'une carpule adrénalinée (Dentsply).

On pratique une incision de pleine épaisseur au niveau crestal à l'aide d'une lame 15c, puis on la latéralise de chaque côté au niveau des zones dentées.

Elle est prolongée par des incisions de décharge verticales décalées en vestibulaire et en lingual à la mandibule, et seulement en vestibulaire au maxillaire.

Le décollement sous périosté est réalisé grâce à un décolleur de Molt, ou un syndesmotome de Chompret, l'utilisation d'un ciseau d'Oschenbein permet de dilacérer les tissus cicatriciels muqueux.

Dans le cas clinique n°1, après décollement, la zone osseuse est exposée, délimitant le lit implantaire. A la mandibule, la crête osseuse présente une épaisseur vestibulo-linguale de 2,5 mm préfigurée grâce à une sonde parodontale millimétrée.

Aucune expansion osseuse latérale ou greffe associée n'a été réalisée. Aucune ostéotomie transversale de séparation crestale n'a été réalisée à l'aide de disque diamanté ou à l'aide de piezo-chirurgie selon la technique de Vercellotti (2001). Des expanseurs d'os coniques (HALBERSTAM 2007) n'ont pas été nécessaires pour préparer le lit implantaire.

A la mandibule, deux implants BRAT implants sont à poser en position de 34 ET 44.

(Cas clinique n°1)

PROTOCOLE IMPLANTAIRE
BRAT implants

Cas n° 1

Cas cliniques

Site mandibule postérieur : après décollement muqueux, l'ostéotomie est réalisée. (Fig. 0-1)

Une fraise boule de 0,5 mm de diamètre KOMET permet de réaliser un avant trou selon l'axe désiré.

Un foret pilote de diamètre 1,5 mm (Fig. 2-3) est mis en place selon la longueur de l'implant pré-défini puis un foret BRAT implants de 2 mm (Fig. 2-4) diamètre permet de terminer l'ostéotomie implantaire pour la mise en place d'un implant BRAT implants de diamètre 3,3 mm.

Un forage à minima est suffisant, même dans un os très corticalisé, car le diamètre de l'apex est seulement de 1,5 mm pour un implant de 3,3 mm.

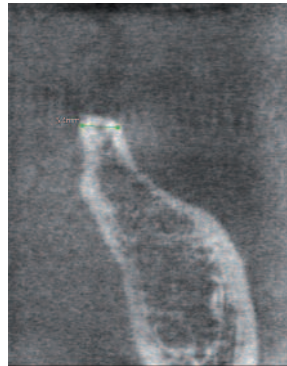


Fig. 0- Coupe coronale crête étroite inférieure à 3 mm.

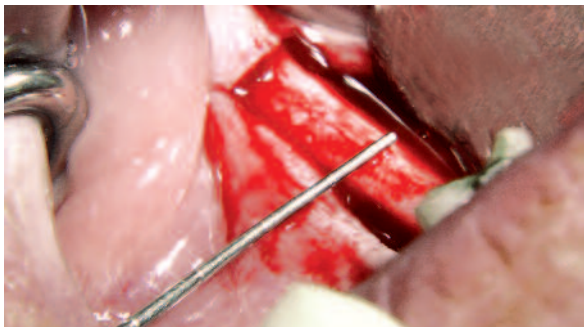


Fig. 1- Vue clinique crête mince inférieure à 3 mm visualisée par sonde parodontale.

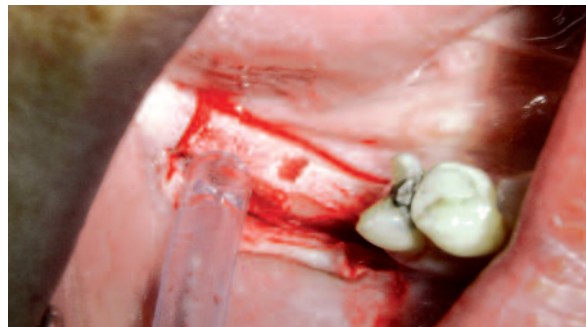

Fig. 2- Forage seulement du site implantaire forets BRAT 1,5 mm et 2 mm.



Fig. 3- Foret BRAT à butée 1,5 mm.



Fig. 4- Foret BRAT à butée 2 mm.

L'implant et son porte-implant en titane sont prélevés dans leur capsule stérile, et mis en place dans le site implantaire grâce à la clé à cliquet ou à l'aide du tournevis manchon (**Fig. 5 à 7**).

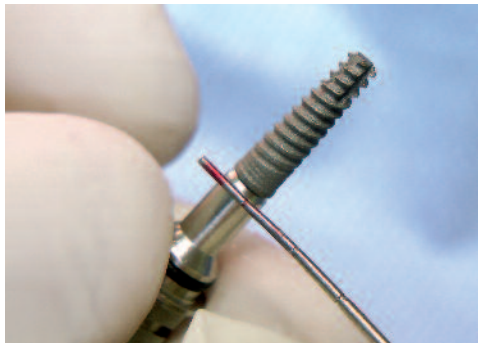

Fig. 5- Implant BRAT diamètre 3,3 mm longueur 13 mm avec son porte-implant.

Le site implantaire est préparé seulement avec les deux forets (1,5 mm et 2 mm) ; puis, l'implant BRAT est inséré dans le lit osseux implantaire réalise une expansion osseuse de la corticale. (**Fig. 8,16,17,18**)

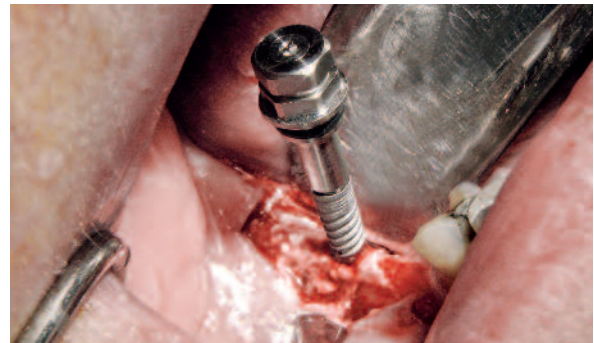


Fig. 6- Mise en place seulement après forage de l'implant BRAT 3,3 mm sans expanseur ni corticotomie transversale au niveau de la crête étroite mandibulaire.

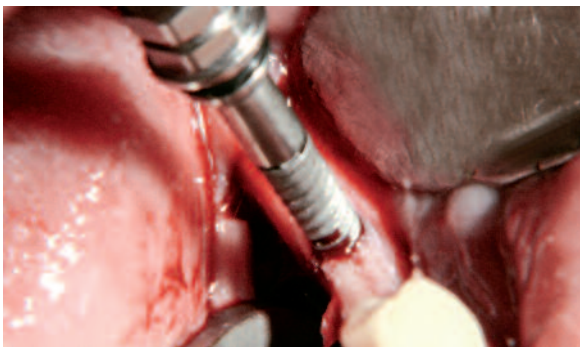


Fig. 7- Lors de son insertion, l'implant BRAT commence à réaliser l'expansion.

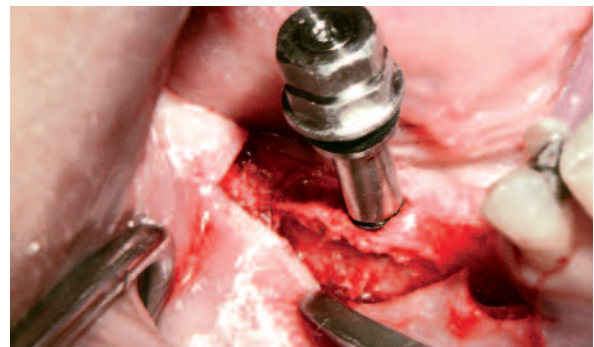

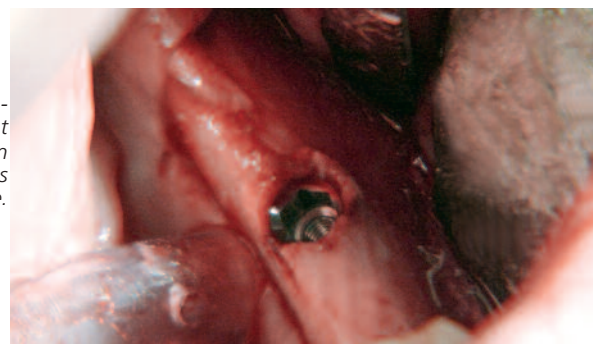
Fig. 8- L'insertion de l'implant BRAT est presque terminée, notez l'expansion visualisée par une voussure osseuse périphérique.

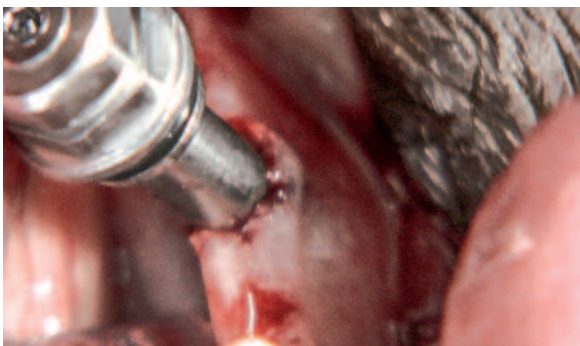

Fig. 16,17- Notez la voussure osseuse obtenue comme sur l'omoplate une fois l'insertion de l'implant BRAT terminée ; implant avec son porte-implant de pose.

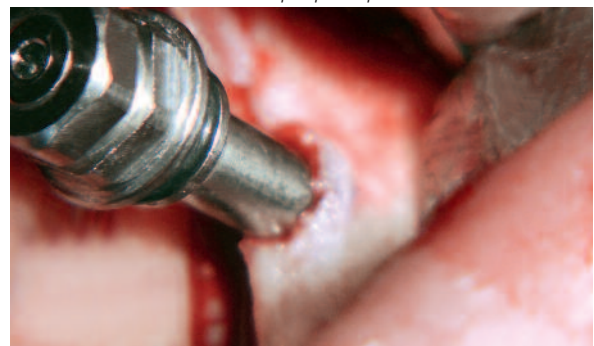

Fig. 18- Notez l'expansion osseuse de l'implant BRAT une fois son insertion terminée dans la crête étroite.



L'os cortical présente une voûture sans fracture avec un gain osseux dans le sens transversal vestibulo-lingual de 2,5 mm (**Fig. 9 à 15**) grâce à un gradient de spires particulier et une double conicité : une première conicité relative, à la forme tronconique du corps d'ancrage compris entre 1 et 15 degrés et une deuxième conicité délimitée par le creux des filets compris entre 5 et 20 degrés.

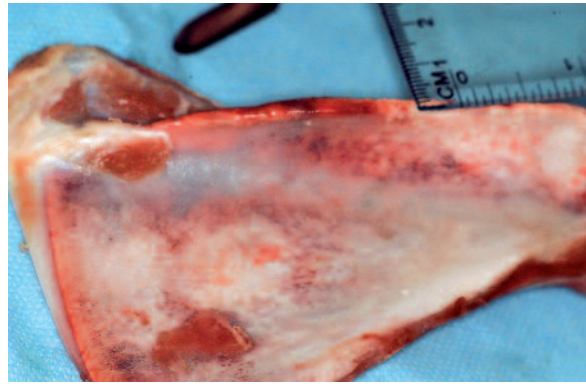


Fig. 9- Omoplate de mouton crête étroite très corticalisée de diamètre 2,5 mm.

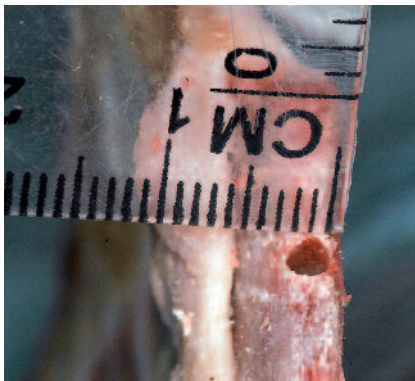

Fig. 10- Forage de la crête étroite avec les forets 1,5 mm et 2 mm, diamètre de la crête 2 mm.




Fig. 11- Mise en place de l'implant BRAT, on visualise déjà l'expansion, la crête présente un diamètre supérieur.

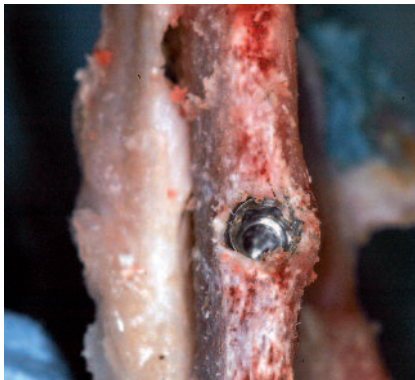

Fig. 12- Une fois l'implant mis en place, notez l'expansion osseuse visualisée par le renflement osseux.

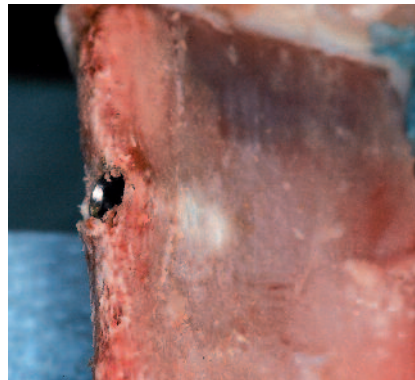


Fig. 13- Vue de profil, on note la voûture osseuse sur toute la longueur sans fracture osseuse.

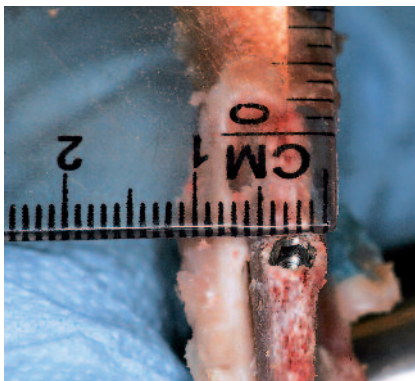


Fig. 14- Le diamètre de la crête est de 5 mm après expansion crestale.



Fig. 15- En arrière de l'expansion, la crête de l'omoplate mesure 2 mm.

Un tel dispositif a l'«avantage d'être auto-taraudant et expanseur, l'effet expanseur est permis en partie par la variation de l'angulation des filets, ainsi que la double conicité importante ; il permet une expansion osseuse sans risque de fracture de la corticale externe. (Fig. 19)

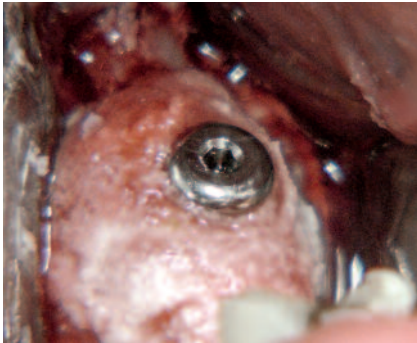


Fig. 19-
Un apport osseux en onlay a été réalisé pour stabiliser les tissus mous.

Le système BRAT implants a reçu la note 3A en novembre 2011 après un brevet déposé en janvier à l'INPI.

L'implant BRAT implants peut être inséré avec des forces d'insertion importantes supérieures à 50N/cm, sans contrainte osseuse apicale, car son apex est conique permettant ainsi un échauffement moindre de l'os ; l'ostéotomie apicale est ainsi réduite de 30%.

Le diamètre apical d'un implant 3,3 mm est seulement de 1,5 mm.

Au cours de son insertion, nous remarquons une voussure de la corticale osseuse et une expansion de la corticale, ce qui permet la mise en place en toute sécurité d'un implant de diamètre 3,3 mm, même dans un crête osseuse de 2,5 mm à la mandibule.

Cette expansion est stable à long terme même après une mise en fonction (Fig. 25 à 28).

Si l'os cortical autour de l'implant est inférieur à 1,5 mm ou si une fissure est présente, un aménagement osseux est nécessaire par apposition de biomatériaux synthétiques ou de xéno greffes (Bio-Oss) ou copeaux d'os autogène recouverts

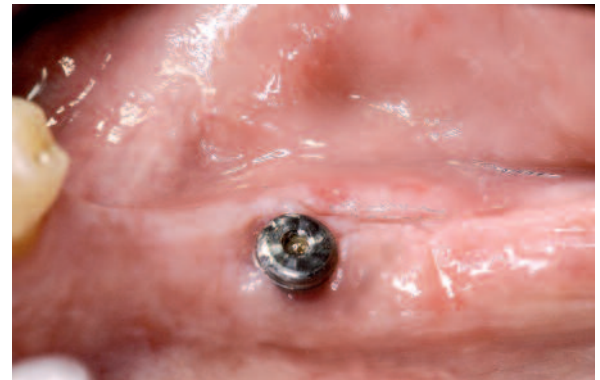
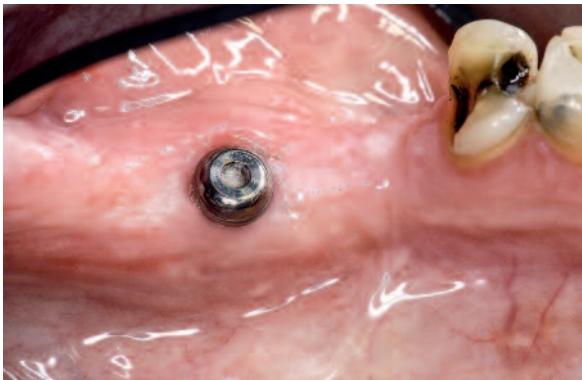

Fig. 25,26- Vues cliniques des piliers de cicatrisation. Notez la bonne intégration tissulaire (profil convexe en regard de l'implant ; bonne épaisseur de gencive kératinisée).

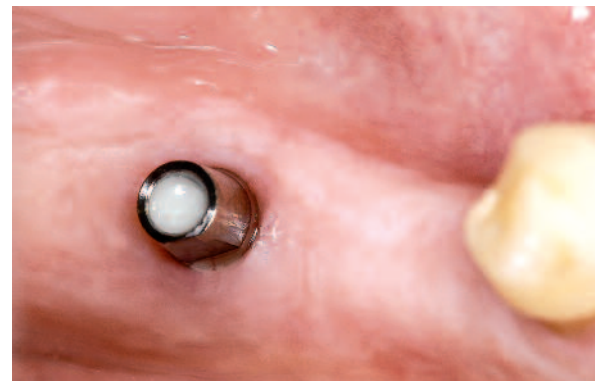
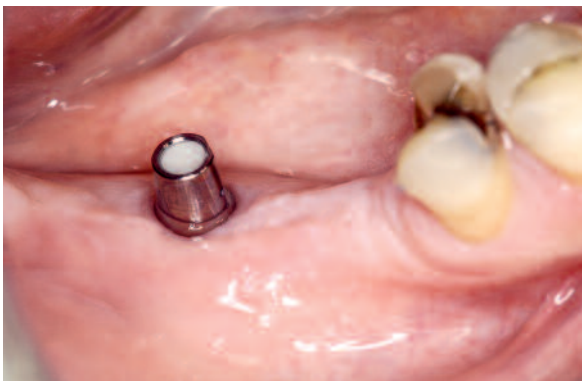
Fig. 27,28- Vues cliniques des piliers prothétiques standards toujours en présence d'un profil convexe kératinisé important.

d'une membrane de protection collagénique type bio-gide ou Jason (TLBM), ou de dérivés plaquet-taires (PRF) après une prise de sang du patient au préalable.

Le délai de cicatrisation osseuse après la pose d'un implant BRAT implants est seulement de 6 semaines, sans comblement car il présente une très grande stabilité primaire à l'insertion, une immobilité primaire sans micromouvement, facilitant l'adhésion ostéoblastique au niveau de l'interface os/implant.

Dans les cas cliniques présentés, un aménagement osseux a été réalisé, et les implants ont tous été enfouis et recouverts par une vis de couverture.

Le deuxième temps a été réalisé après une période de 12 semaines à cause des aménagements osseux, après contrôle radiographique.

Des panoramiques de contrôle ont été réalisées le jour-même de l'intervention, puis à 15 jours, 1 mois, 3 mois, et un cône beam a été réalisé après 3 mois (Fig. 20 à 24).

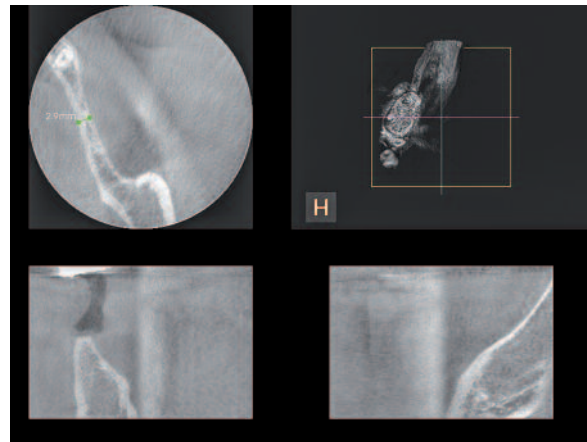


Fig. 20- Vue radiologique initiale d'un cône beam, on visualise une crête étroite de 2,9 mm.

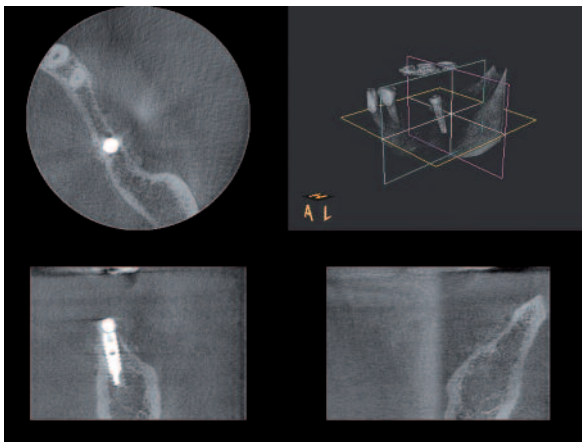


Fig. 21- Coupe radiologique post-opératoire, on note une crête élargie après pose de l'implant, l'implant BRAT entouré des 2 corticales.

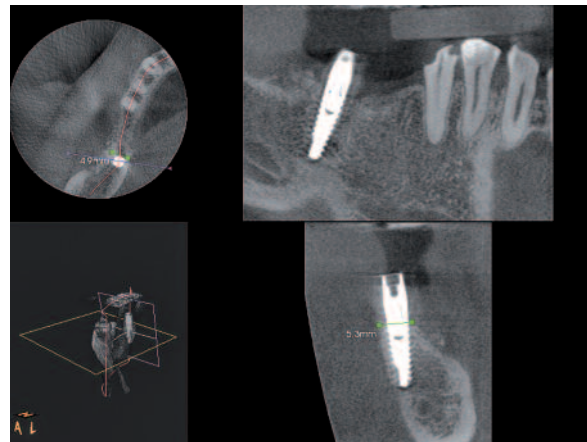


Fig. 22- Coupe coronale post-opératoire, on note une crête de 5mm d'épaisseur. L'implant est parfaitement intégré dans son environnement osseux.

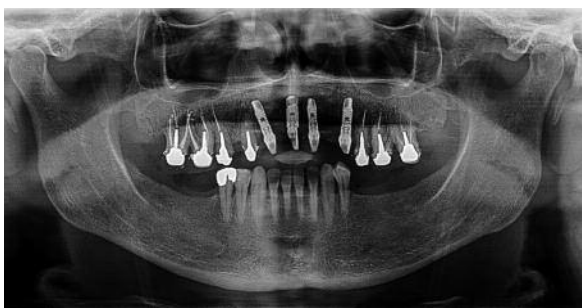

Fig. 23- Panoramique initiale et édentement bilatéral postérieur.

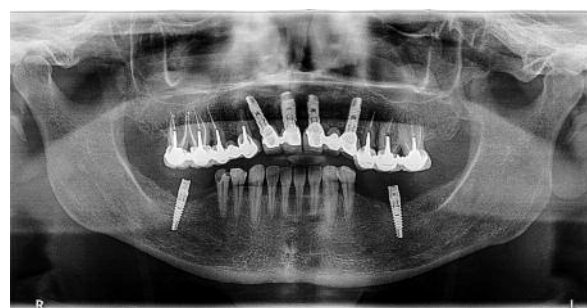

Fig. 24- Panoramique post opératoire à 6 mois. Implant BRAT avec son pilier standard.

Des vis de cicatrisation et des piliers BRAT standards ont été mis en place avec une clé dynamométrique BRAT à 35 N/cm pour la réalisation d'une prothèse scellée définitive (Fig. 25 à 29) ; notez la bonne intégration tissulaire après expansion osseuse.

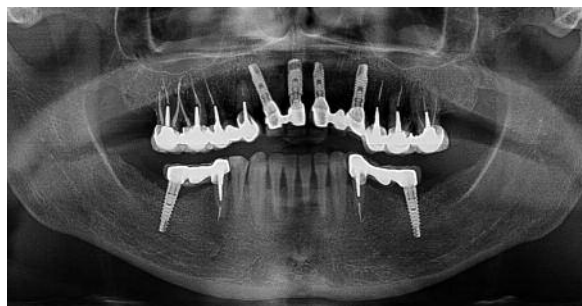

Fig. 29- Prothèses implanto-dento-portées réalisées à 8 mois post opératoire par le Dr Elkouby David.

Cas n° 2

Cas cliniques

Site maxillaire antérieur

(Fig.1 à 4)

Au maxillaire, la patiente présentait après une série d'interventions :

- greffe iliaque en onlay, résorbée,
- technique ROG, 3 mois plus tard,

- un implant FRIALIT (FRIADENT) en 11 est visible en transparence au niveau de la muqueuse vestibulaire, en position haute, inutilisable sur le plan esthétique (Fig. 1-2).

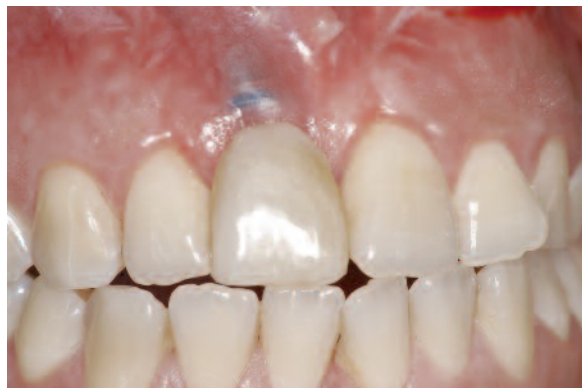
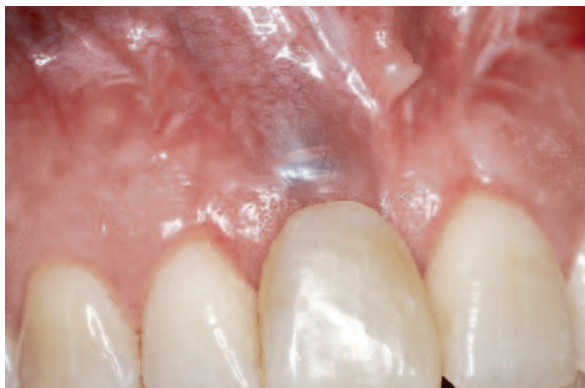
Fig. 1,2- Biotype fin avec un implant en position de 11 en transparence sous les tissus mous au niveau de la muqueuse.

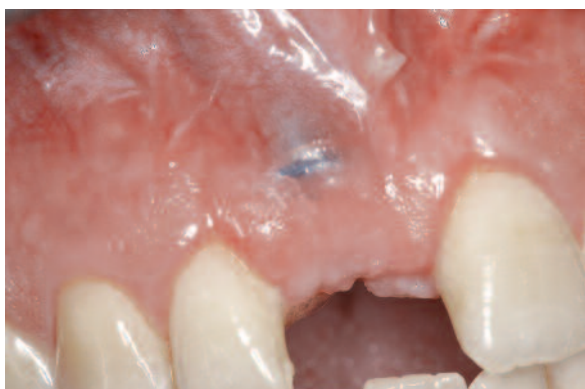

Fig. 3- Prothèse mobile provisoire déposée. L'implant est en position très haute.

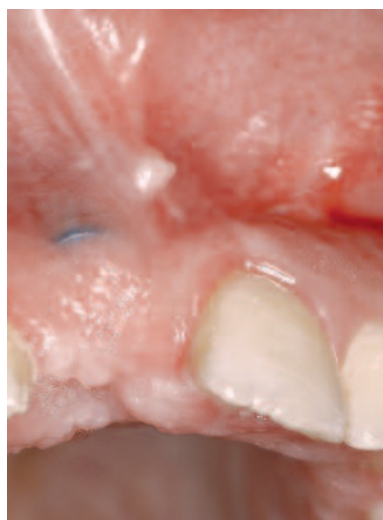


Fig. 4- Vue occlusale. L'implant fait saillie au niveau de la muqueuse.

Après désépithélialisation, une incision crestale décalée en palatin (**Fig. 5-6**) nous permet de réaliser un déplacement muqueux selon la technique du rouleau, afin de transformer le biotype fin en parodonte épais. Des incisions intrasulculaires autour de 21 et 12, suivies de deux incisions de décharge verticales dans le vestibule ont permis de décoller un lambeau muco-périosté, dégageant ainsi le site chirurgical (**Fig. 7**).

Un implant FRIALIT (FRIADENT) fait saillie en dehors du massif osseux maxillaire ; une fois déposé, une empreinte de son lit est visible sur la corticale (**Fig. 8,9**).

Après dépose de l'implant, la crête présentait une épaisseur osseuse dans le sens vestibulo-lingual de 1,5 mm (**Fig. 9**) ne permettant pas la pose d'un implant BRAT, car il faut au mini-mum une épaisseur de 2,5 mm pour poser un implant de diamètre 3,3 mm sans expanseur ni corticotomie transversale.

Une expansion par clivage, décrite par Tatum H en 1979, et reprise par de nombreux auteurs (Scipioni-1994; Bravi-2007) a permis un élargissement de la crête dans le sens transversal.

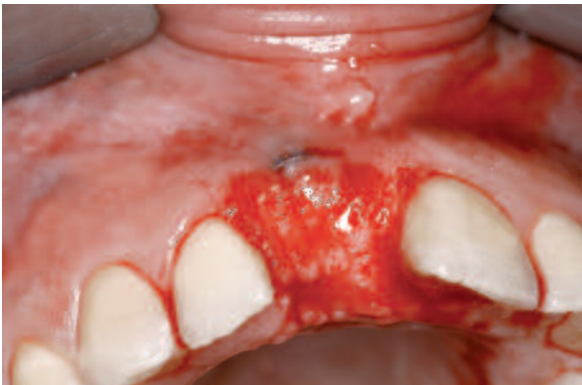

Fig. 5- Vue clinique opératoire avec désépithélialisation de la gencive kératinisée.

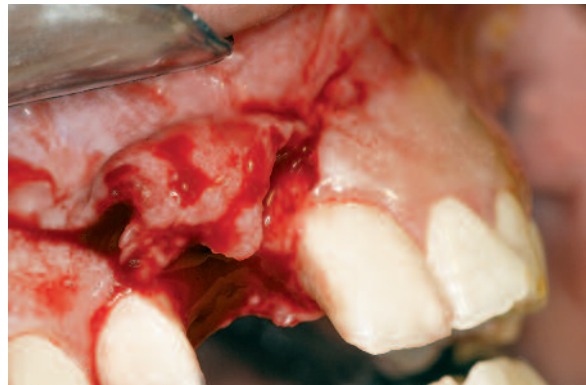

Fig. 6- Vue clinique opératoire et visualisation de la technique du rouleau. La partie désépithélialisée est retournée au niveau du lambeau vestibulaire après incisions de décharge.

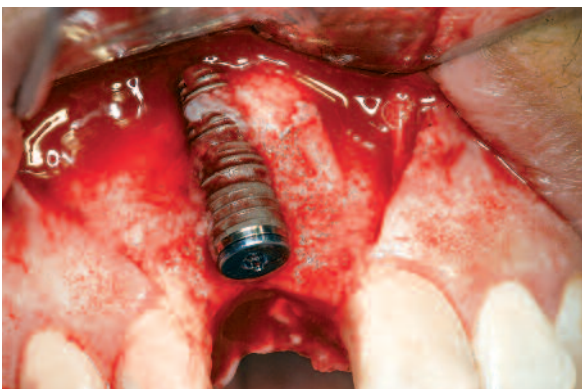

Fig. 7- Vue opératoire lambeau décollé visualisation de l'implant (Frialit) en dehors du maxillaire.



Fig. 8- Implant retiré.

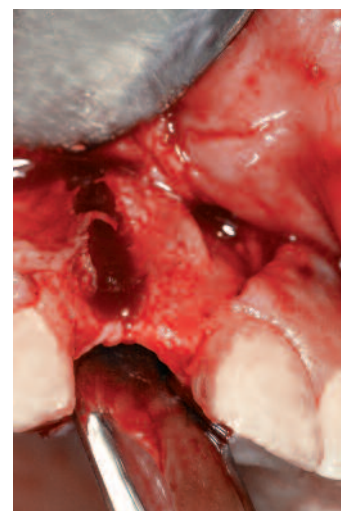

Fig. 9- Vue clinique du site implantaire. Crête fine très étroite (inférieure à 2 mm). On visualise l'empreinte de l'implant sur la corticale externe.

Dans ce cas, une corticotomie sur une hauteur de 3 mm a suffi à transformer la crête de 1,5 mm en 3 mm d'épaisseur dans le sens transversal (**Fig. 10 à 12**), deux corticotomies verticales ont été réalisées à la scie diamantée (Komet) avant la mise en place d'un implant BRAT.

La double conicité de l'implant BRAT permet de réussir un clivage de la corticale externe en toute sécurité sans fracture de la table osseuse (**Fig. 13**).

Une apposition en onlay d'une xéno greffe osseuse (bio-oss) mélangée avec des dés de collagène issus du PRF et recouverte d'une membrane de protection collagénée qui permet de stabiliser les tissus mous et d'induire une diffusion lente des facteurs de croissance, ces derniers activant la cicatrisation osseuse (**Fig. 14-15**).

La dépose des fils est réalisée à 10 jours post-opératoires (**Fig. 16**).

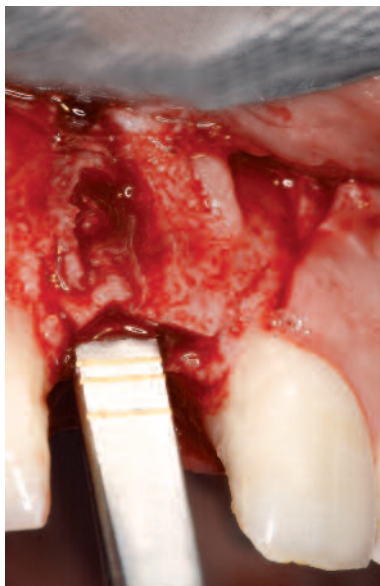

Fig. 10- Elargissement de la crête au ciseau à frapper après réalisation d'une tranchée fine à la scie diamantée. Le diamètre de la crête doit être supérieur à 2,5 mm.

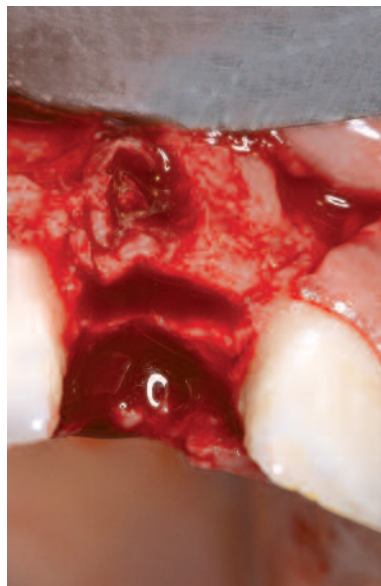

Fig. 11- Ostéotomie transversale et corticotomies mésiale et distale dans le but d'augmenter le diamètre osseux crestal pour recevoir l'implant BRAT.

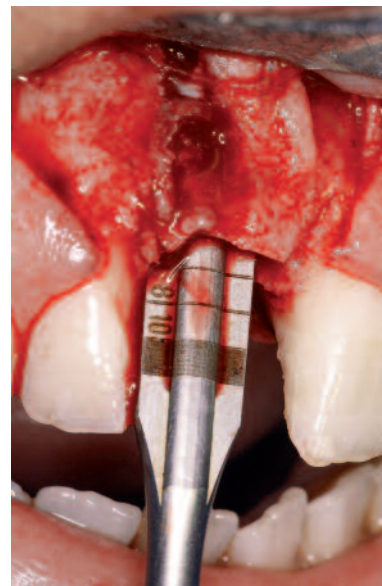


Fig. 12- L'élargissement crestal se réalise sur une profondeur de 4 à 6 mm.

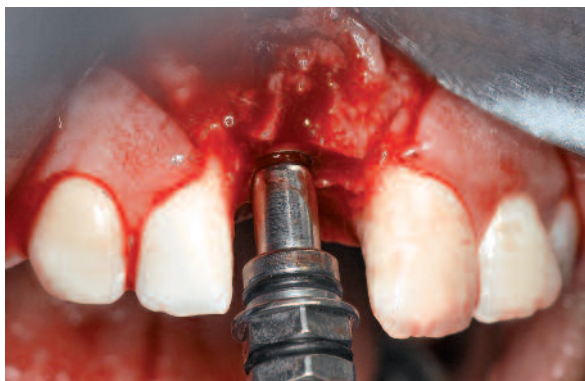

Fig. 13- Insertion de l'implant Magitech d'un diamètre de 3.3 mm avec son porte-implant sans fracture du volet osseux vestibulaire.

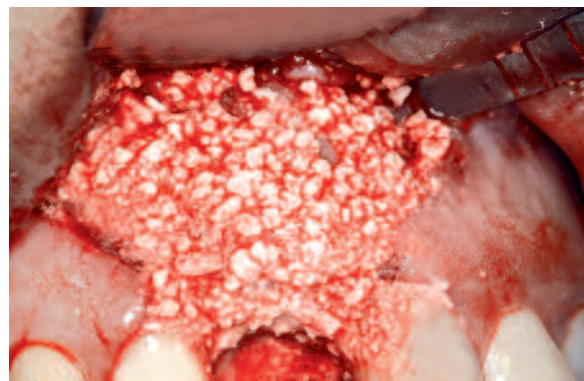


Fig. 14- Aménagement osseux avec du bio-oss afin de renforcer les tissus osseux et stabiliser les tissus mous.

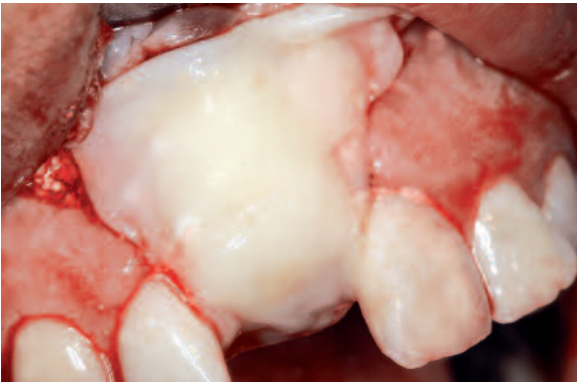


Fig. 15- Membrane de protection autogène plasmatique (PRF) après centrifugation du prélèvement sanguin.

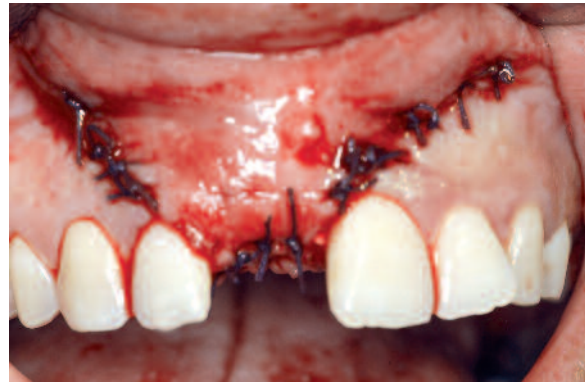


Fig. 16- Suture des lambeaux fil vicryl 3/0.

A 3 mois, la cicatrisation muqueuse est excellente, le biotype fin initial est transformé en un biotype épais ; un volume muqueux important permet de retrouver une architecture positive sans greffe de conjonctif associée. **(Fig. 17 à 21)**

L'implant est cette fois bien ostéo-intégré dans un volume osseux bien circonscrit avec un mâchon esthétique de tissu kératinisé à 6 mois.

(Fig. 17,21,22,23)

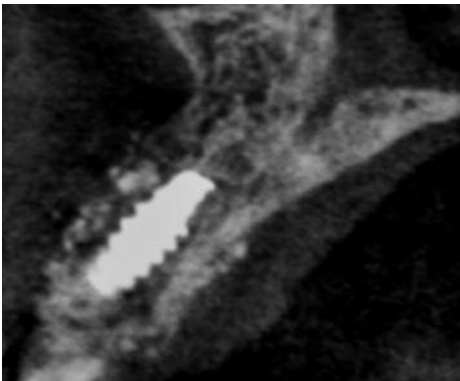


Fig. 17- Vue coronale d'un cone beam réalisé 4 mois post-opératoire. L'implant BRAT est bien intégré dans l'environnement osseux.

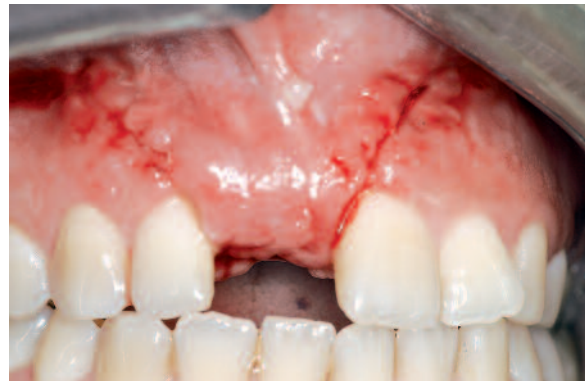

Fig. 18- Vue clinique de face. Dépose des fils à 15 jours. On note déjà la transformation du biotype fin en biotype épais.

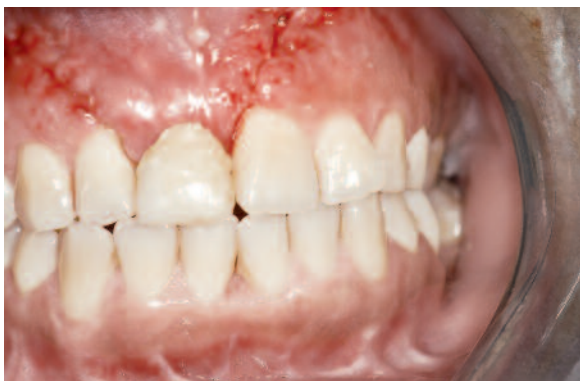

Fig. 19- Prothèse mobile transitoire en place après dépose des fils.

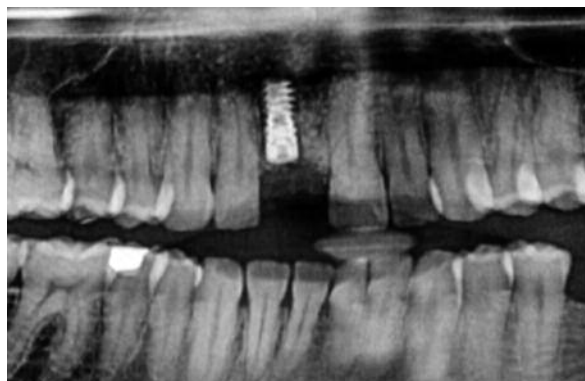


Fig. 20- Vue panoramique à 3 mois post-opératoire de l'implant BRAT.

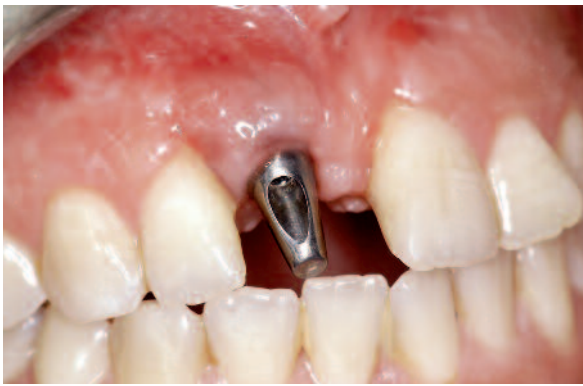

Fig. 21- Vue clinique post-opératoire à 6 mois. Pilier prothétique BRAT 17° usiné, en place. Notez le profil convexe biotype épais et un bon aménagement esthétique muqueux.

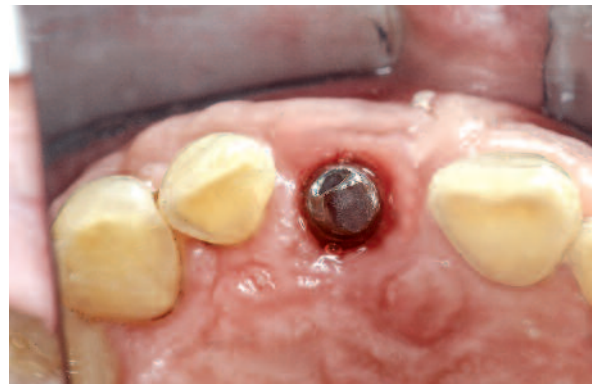

Fig. 22- Vue occlusale. Le pilier prothétique est entouré d'un bouclier épais de gencive kératinisée.

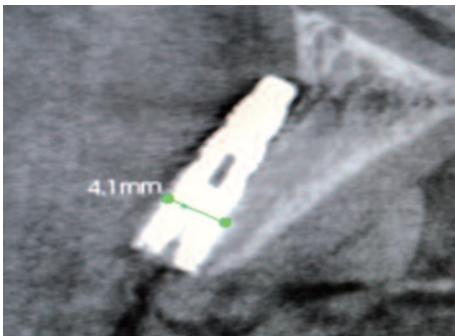


Fig. 23- Vue radiologique initiale. L'implant Frialit est en dehors du volume osseux.

Ce cas clinique complexe a été traité en une fois sans autres interventions associées, et a permis de réaliser une prothèse scellée sur un faux-moiignon angulé BRAT (17°) seulement après une période de cicatrisation de 5 mois (**Fig. 24 à 27**). Une prothèse scellée céramo-métallique a été réa-lisée à 20 semaines (**Fig. 27**).

L'intérêt de cette technique est sa relative simplicité, par rapport à une greffe osseuse autogène aux résultats variables (A basa & al 2004) nécessitant un deuxième site opératoire douloureux, ou

une greffe de biomatériaux selon la technique de ROG (Dahlin-1988 ; Buser-1994). Ces deux techniques présentent un délai de cicatrisation de plus de 12 mois et sont beaucoup plus contraignantes pour le patient.

L'implant BRAT, grâce à son profil très conique et sa double conicité, permet un enfouissement en toute sécurité ; la pose de l'implant peut se réaliser sans difficulté le même jour de l'élargissement crestal, ce qui permet de réduire le temps thérapeutique et le coût du traitement global.

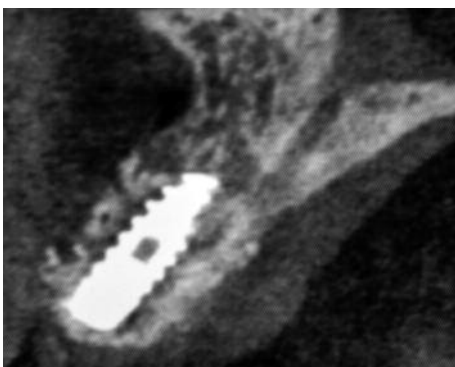


Fig. 24- Vue radiologique post-opératoire à 4 mois. L'implant BRAT bien positionné au sein du volume osseux.

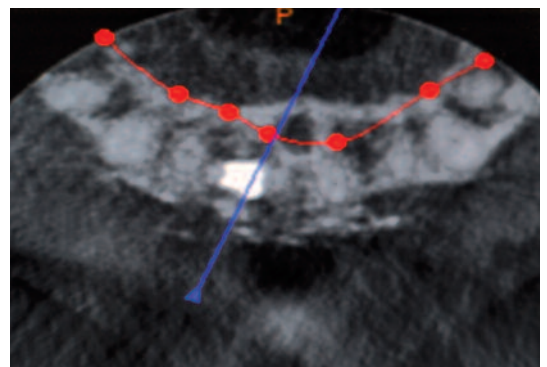


Fig. 25- Vue axiale à 4 mois post-opératoire du cone beam de l'implant BRAT.

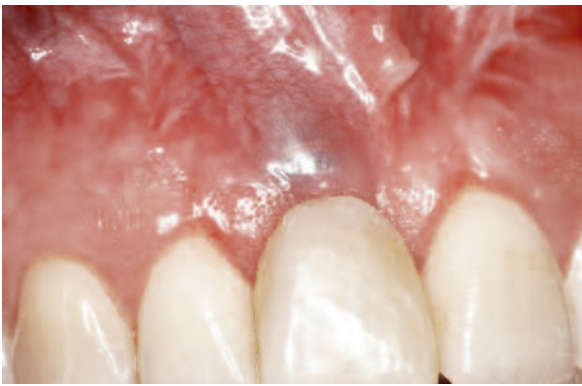


Fig. 26- Vue initiale de face préopératoire.

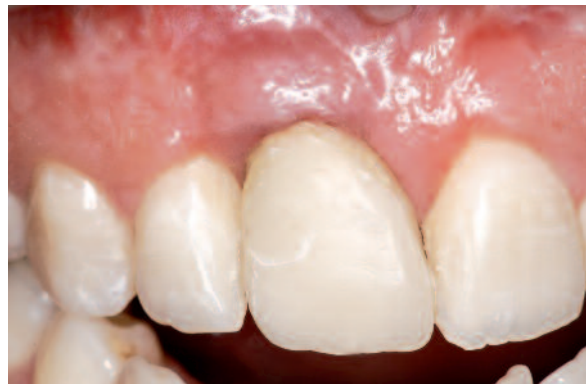

Fig. 27- Vue de face à 6 mois post-opératoire. Prothèse temporaire en place. Notez la cicatrisation gingivale (aspect en « peau d'orange » de la gencive kératinisée) et la transformation du botype fin en botype épais.

Suivi Post-Opératoire

L'antibiothérapie : Augmentin® 1g matin et soir pendant 8 jours, paracétamol-dextropropoxyllène et chlorhexidine sont poursuivis pendant une semaine.

Après la pose d'implants BRAT, une prothèse amovible provisoire évidée au niveau du site évitera une pression de la zone opérée. Après le surcomblement, la gencive est suturée à distance de l'implant, afin de retarder la migration épithéliale selon la technique de Prichard (1957). Des radios de contrôle ont été réalisées à 15 jours, 1 mois, 4 mois postopératoires. Le profil convexe obtenu sans aménagement muqueux est dû seulement au support osseux après expansion osseuse, et au surcomblement autour de l'implant, ce qui a permis de transformer ce botype fin, en un botype épais.

Discussion

Les intérêts qu'offre la mise en place d'implants BRAT de faible diamètre dans les crêtes minces sont :

- l'élimination des contraintes d'une chirurgie délicate voire inaccessible pour certains,
- sa simplicité de pose,

- sa stabilité primaire exceptionnelle permettant de diminuer le temps de cicatrisation nécessaire à l'ostéointégration.

De nombreux auteurs (Mazor 2004, Romeo 2006, Sennerby 2008) ont montré, pour les implants de diamètre 3,3 mm, un pourcentage de succès supérieur à 96 %.

On aurait pu réaliser un écrêtage osseux afin d'augmenter le diamètre crestal vestibulo-lingual et mettre convenablement un implant, mais celui-ci serait trop enfoui, entraînant une hauteur prothétique trop importante, d'où un résultat fonctionnel et esthétique moindre.

L'utilisation d'implants coniques BRAT permet une mise en place sécurisante dans les crêtes minces dans le sens horizontal. Grâce à son apex pointu correspondant au diamètre du dernier foret et non au diamètre coronaire de l'implant, son insertion dans l'os permet un gain osseux transversal, améliorant l'esthétique.

Les études de SETHI et coll. (2000) et SIMION et coll.(1992), font état de techniques d'expansion osseuse transversale au maxillaire et à la mandibule avec mise en place immédiate d'implants en 1 temps, avec utilisation d'une membrane non résorbable selon les principes de la régénération tissulaire guidée.

D'autres auteurs (PIKOS 1992) utilisent des biomatériaux pour combler l'espace après clivage des murs osseux et la pose d'implants différés. BRAVI et coll (2007) ont démontré des résultats comparables après expansion alvéolaire par clivage d'implants posés immédiatement ou en différé, sur une épaisseur crestale de 4 mm à 5,5 mm permettant de poser des implants de diamètre 3,75 mm ou plus.

Selon PRINC et PIRAL (2008), le clivage ne rattrape que difficilement une obliquité trop marquée des murs osseux, une largeur crestale minimum de 3mm est requise, et la présence d'os spongieux est nécessaire entre les deux corticales externes et internes, la forte densité de l'os complique le clivage.

Selon Khoury et coll (2010), la technique la plus prévisible à notre sens à la mandibule est une ostéotomie contrôlée ; la stabilisation de l'expansion est assurée dans ce cas, par une vis latérale d'ostéosynthèse.

Le cas clinique 1 a montré une expansion osseuse même à la mandibule sans ostéotomie préalable ni utilisation d'expansseurs.

Cependant, l'expansion osseuse en un temps ne permet pas de rattraper un décalage crestal important, au-delà de 4 mm ; des greffes d'apposition autogènes sont alors nécessaires, afin d'améliorer l'esthétique, celles-ci nécessitant un deuxième site opératoire, avec un risque de morbidité du site donneur.

Pour PRINC et PIRAL (2008), les critères de succès d'une greffe sont :

- La stabilité du greffon par des vis d'ostéosynthèse,
- L'absence de hiatus entre greffon osseux et lit receveur,
- L'absence de zones saillantes au niveau du greffon qui risqueraient de perturber la cicatrisation gingivale,
- Le repositionnement du lambeau sans tension,
- Un suivi des premières semaines, primordial à la survie du greffon osseux d'apposition.

L'implant **BRAT** permet d'aborder avec sécurité le traitement implantaire des crêtes minces (inférieures à 4mm) et d'éviter des techniques plus lourdes et contraignantes pour le patient, l'intervention est plus simple, un délai de cicatrisation raccourci à six semaines alors que les techniques de greffe ou d'expansion nécessitent 16 semaines, ou plus de 24 semaines si l'implant est différé.

La technique d'expansion transversale est une technique délicate, elle nécessite une maîtrise totale de l'acte opératoire.

Lors du clivage osseux, la pose simultanée d'implants doit faire appel souvent à des expansseurs d'os, avant la mise en place de l'implant.

La pose d'implants **BRAT implants** évite ces contraintes et les dispositifs préalables d'expansseurs.

Seulement dans des crêtes inférieures à 2 mm, une technique d'expansion par ostéotomie transversale est nécessaire afin d'augmenter le diamètre crestale de 1 à 2 mm, sans passage d'expansseur, car l'implant **BRAT** joue ce rôle. La pose d'autres implants aurait nécessité un aménagement osseux préalable plus contraignant, un deuxième temps opératoire implantaire compris entre 4 et 9 mois, un délai de cicatrisation plus long, et des suites opératoires plus importantes.

Conclusion

La pose d'implants BRAT implants dans des crêtes fines supérieures à 2 mm limite le recours à des prélèvements osseux nécessitant un autre site opératoire, ou la technique de distraction, ce qui évite une morbidité éventuelle du site donneur.

Les techniques d'expansion osseuse ne sont pas des techniques simples à réaliser et nécessitent une maîtrise parfaite du geste chirurgical.

L'emploi d'implant conique permet une moindre contrainte osseuse lors de l'insertion, et un échauffement moindre, grâce à la réduction de son diamètre apical de 30% par rapport aux implants cylindriques.

Bibliographie

- ▶ **BASA S, VAROL A, TURKER N.**- *Alternative bone expansion technique for immediate placement of implants in the edentulous posterior mandibular ridge: a clinical report.* *Int J Oral Maxillofac Implants.* 2004; 19(4):554-8
- ▶ **BRAVI F, BRUSCHI GB, FERRINI F.**- *A 10 year multicenter retrospective clinical study of 175 implants placed with the edentulous ridge expansion technique* *INT J PERIODONTICS RESTORATIVE DENT* 2007; 27(6): 557-565
- ▶ **BUSER D, BRAGGER U, and LANG NP, NYMAN S.**- *Regeneration and enlargement of jaw bone using guided tissue regeneration.* *CLIN ORAL IMPLANTS RES* 1990, 1:22-32
- ▶ **CARR AB, BEALS DW, LARSEN PE.**- *Reverse torque failure of screw design implants in baboons after 6 months of loading.* *INT J ORAL MAXILLOFAC IMPLANTS* 1997 12: 598-603
- ▶ **DAHLIN C, LINDHE A, GOTTLÖW J, NYMAN S.**- *Healing of bone defects by guided tissue regeneration.* *PLASTIC RECONSTRUCTIVE SURGERY* 1988; 81:672-676
- ▶ **HALBERSTAM M.**- *L'expansion osseuse vissée en implantologie, exemple de la trousse MIS ; deuxième partie, l'implantologie multiple.* *REVUE IMPLANTOLOGIE* 2007, AOUT :31-37
- ▶ **KHOURY G, KHOURY E, FÛLOP O.**- *Les techniques d'expansion alvéolaire transversale.* *LE FIL DENTAIRE* 2010.54:46-49
- ▶ **MAZOR Z, STEIGMAN M, LESHEM R, PELEG M.**- *Mini implants to reconstruct missing teeth in severe ridge deficiency and small interdental space .* *IMPLANT DENT* 2004:13,336-341
- ▶ **PIKOS MA.**- *Buccolingual expansion of maxillary ridge.* *DENT IMPLANTOL UPDATE* 1992; 3:11:85-87
- ▶ **PRICHARD J.**- *The infrabony technique as a predictable procedure.* *J PERIODONTOL* 1957; J28: 202-216
- ▶ **PRINC G, PIRAL T.**- *Chirurgie osseuse pré-implantaire* 2008 ED CDP, 1 VOL IX -121p
- ▶ **ROMEO E, LOPS D, AMORFINI L, CHIAPASCO M, GHISOLFIM, VOGEL G.**- *Clinical and radiographic evaluation of small-diameter implants followed for 1-7 years;* *CLIN ORAL IMPLANTS RES* 2006.17:139-148
- ▶ **SCIPIONNI A, BRUSCH GB, CALESINI G.**- *The edentulous ridge expansion technique: a 5 year study .* *INT J PERIODONTICS RESTORATIVE DENT* 1994; 14(5): 451-459
- ▶ **SEHTI A, KAUS T.**- *Maxillary ridge expansion with simultaneous implant placement: 5-year results of an ongoing clinical study.* *INT J ORAL MAXILLOFAC IMPLANTS* 2000.15:491-499
- ▶ **SENNERBY L, ROCCIA A, BECKER W, JONSSON L, JOHANSSON LA, ALBREKTSSON T.**- *Short-term clinical results of nobel direct implants;* *CLIN ORAL IMPLANTS RES* 2008 , 19: 219-226
- ▶ **SIMION M, BALDONI M, ZAFFE D.**- *Jaw bone enlargement using immediate implant placement associated with a split-crest technique and guided tissue regeneration.* *INT J PERIODONTICS RESTORATIVE DENT* 1992; 12:462- 473
- ▶ **TATUM JR H.**- *Maxillary and sinus implant reconstruction.* *DENT CLIN NORTH AM* 1986; 30:207-209
- ▶ **VERCELLOTTI T, DE PAOLI S, NEWINS M.**- *The piezoelectric bony window osteotomy and sinus membrane elevation. Introduction of a new technique for simplification of the sinus augmentation procedure.* *INT J PERIODONTICS RESTORATIVE DENT* 2001; 21:561- 567
- ▶ **ZARB GA, SCHMITT A.**- *The longitudinal clinical effectiveness of osseointegrated dental implants: The Toronto study. Part III: Problems and complications encountered.* *J PROSTHET DENT* 1990; 64:185